研究雑話(132)

障害児教育・動作学誌上実習(50)

藤井力夫

姿勢反射の発達とリズム運動の習熟(30)

長軸先端・第２中手骨骨頭は、母指対向運動の支点。

前回は、「にぎり」と「つまみ」について、どのような神経支配のもとに調節されているか、機能的肢位での仕組みについてお話しました。チョキ動作の意義についても再確認していただけたかと思います。機能的肢位は、前腕半回内位のもと、手根が30度ほど伸展し、尺側２指では「にぎり」、橈側３指では「つまみ」、これらが準備されたそれです。**図A**は、その時の遠位手根列・断面です。今回は、図中、Tz（小菱形骨）、Ca（有頭骨）、２つの骨に着目して、年長児における書字動作への移行の必然性についてお話したいと思います。

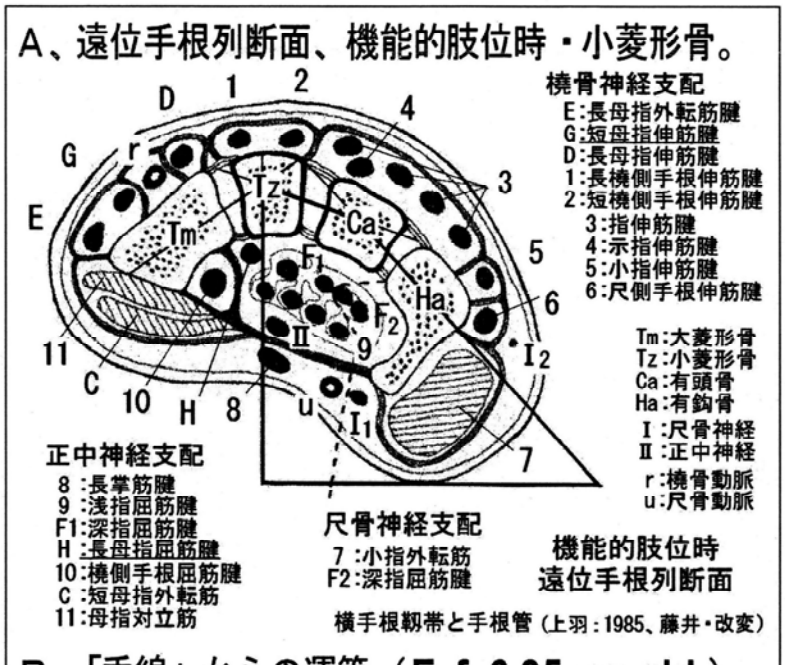

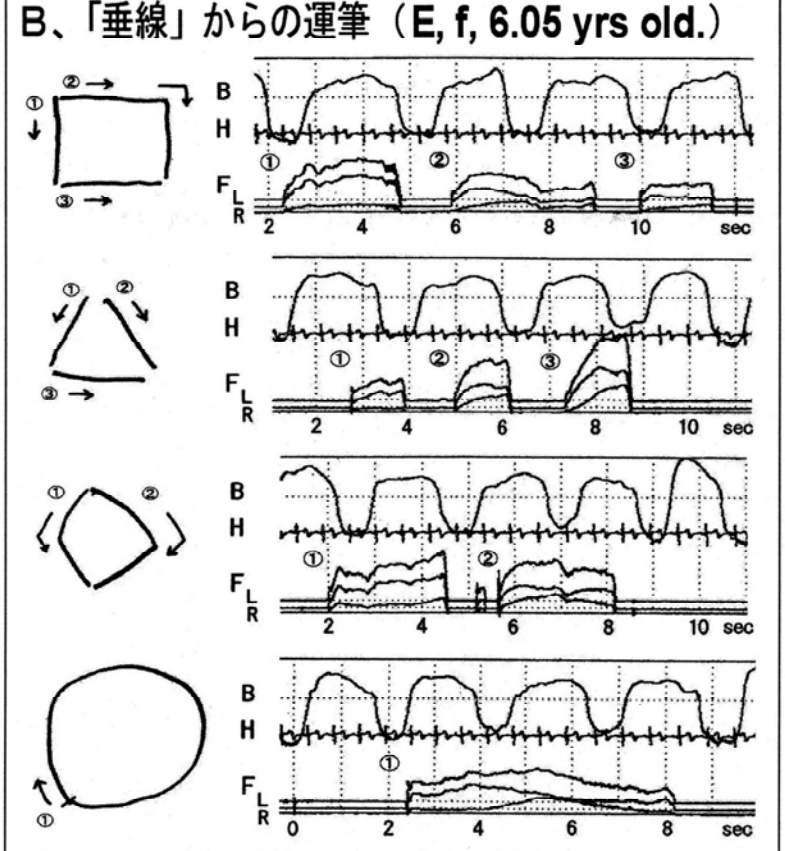

小菱形骨と有頭骨：手根骨の配列と形成については雑話124でお話しました。有頭骨は比較的若く、１歳ほどで形成されますが、小菱形骨は３歳から６歳にかけてでした。それぞれ第３中手骨、第２中手骨と続きますが、関節可動域はなく、ほぼ固定です。有頭骨は、横軸穹隆の要で、手首の外転、内転運動の中心です。小菱形骨は、長軸穹隆の要で、その先の第２中手骨骨頭は、母指対向運動の支点としての役割を担っています。

第２中手骨骨頭：鉛筆把持は橈側３指でなされ、運筆支点は長軸先端・第２中手骨骨頭にあります。上から下への「垂線」を例にとれば、その描出は、示指での遠・近位、２つの指節間関節の伸展状態から、中手骨骨頭関節（中手指節関節）の伸展と近位指節間関節の屈曲によりなされます。前者の伸展は指伸筋で、後者の屈曲は浅指屈筋の作用です。前回お話した長母指屈筋と短母指伸筋は、母指・指節間関節の屈曲を通じ、この描出の調節に貢献します。

「垂線」からの出発：それゆえ、運筆は上から下への「垂線」が基本です。下から上への描出には、母指・指節間関節の伸展調節運動が先導的な役割を発揮しています。横線、斜線などは、第２中手骨骨頭を支点とする運動に、有頭骨を中心とする外転、内転運動が加味したものです。

事例、６歳５ヶ月、女児：図B。橈側３指でマジックを把持しての運筆。**四角**：筆順を例示すればすぐ模倣。上から下への垂線を描出。呼気と同期。２画目、右への横線から垂線。時間比、ほぼ２：１。横線は手首・内転による描出。**三角**：左への斜線と右への斜線。垂線に外転と内転を加えた運動。右への斜線、内転加味の方が自然。呼気も利用。**菱形**：上記斜線を連続させ、２筆目は逆描出。筆圧、時間とも右への斜線に自然な傾向を観察。呼気も同上利用。**まる**：左から上への呼気による描出。長軸先端を支点とする安定した半径軌跡。（北海道教育大学教授）